


Semiologia da apendicite





Definição


É a inflamação aguda do apêndice vermiforme. O diagnóstico é clínico. Resulta da obstrução da luz do apêndice, tipicamente por hiperplasia linfoide, mas também por fecálito, corpo estranho ou parasitos



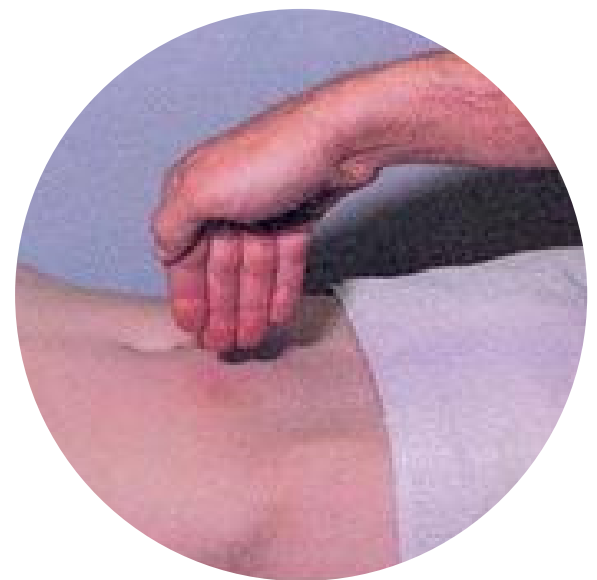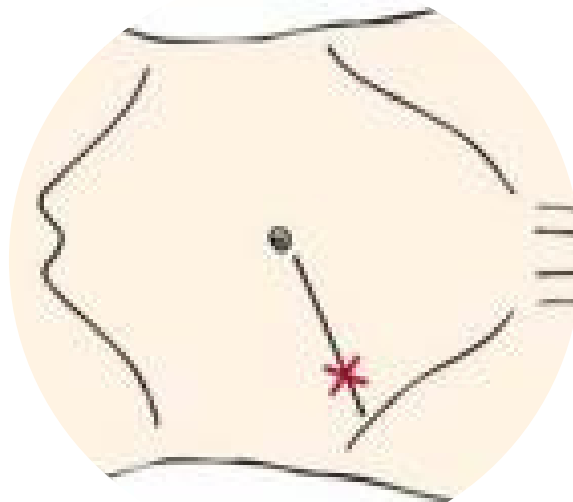
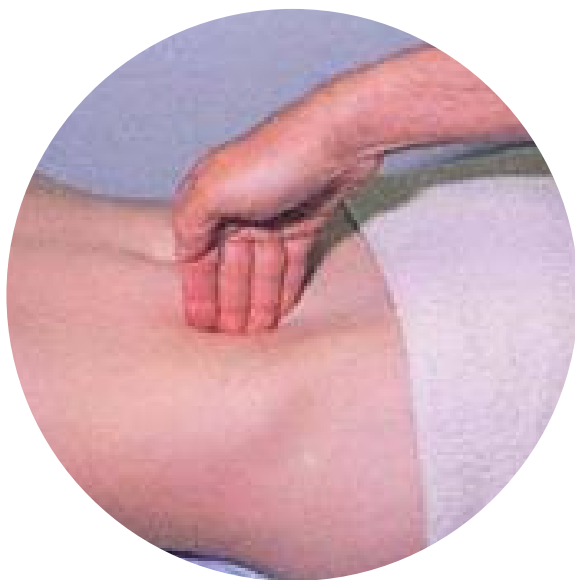Semiologia Médica

Universidade Federal Fluminense - UFF

FlashCards



Sinal de Blumberg




Dor a descompressão dolorosa do ponto de McBurney

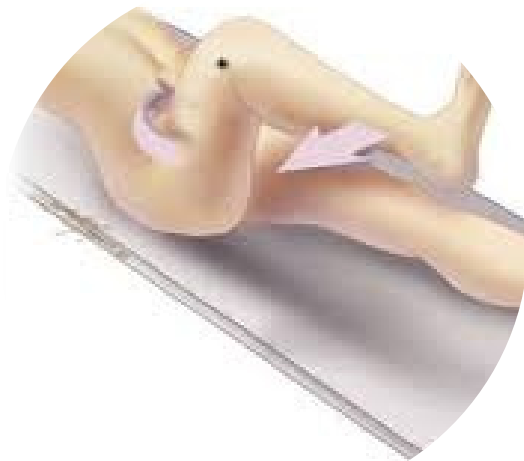Semiologia Médica

Universidade Federal Fluminense - UFF


FlashCards



Sinal do Obturador



Flete-se a coxa e a seguir faz um rotação interna do quadril, estirando o músculo obturador interno. A dor é relatada no hipogástrio



Sinal do Psoas




Paciente em decúbito lateral esquerdo , executa-se uma extensão forçada da coxa ou flexão da coxa contra a resistência Presente no apêndice retrocecal

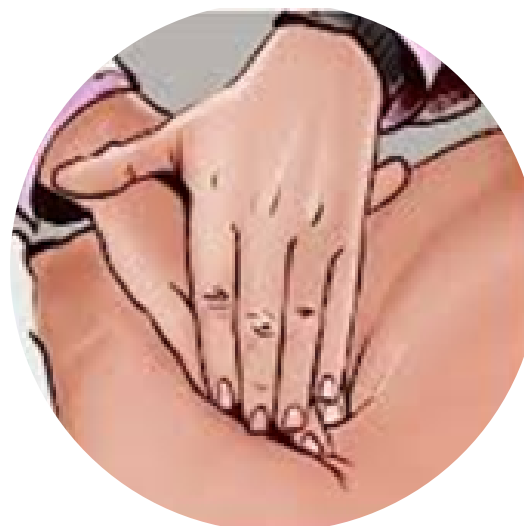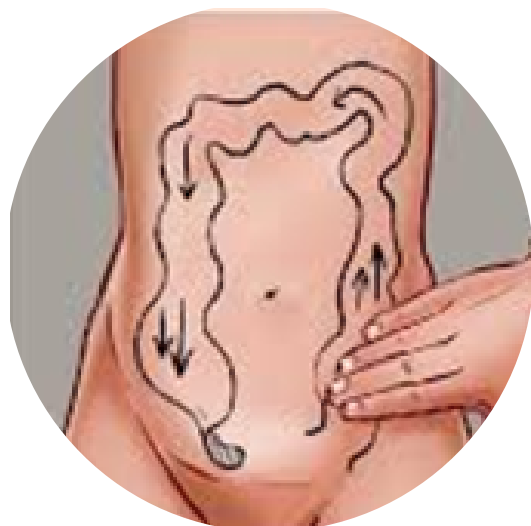Semiologia Médica

Universidade Federal Fluminense - UFF

FlashCards



Sinal de Rovsing




Comprime-se o cólon descendente, fazendo o ar deslocar em direção ao ceco, que irá se distender e o paciente refere dor

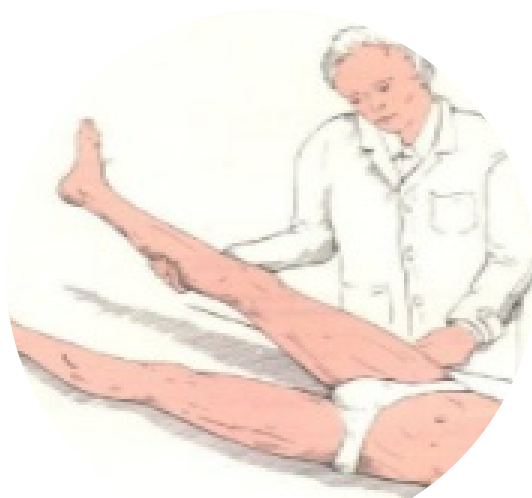Semiologia Médica

Universidade Federal Fluminense - UFF

FlashCards



Sinal de Lapinsky




Dor à compressão da FID enquanto se eleva o membro inferior direito. Presente no apêndice retrocecal

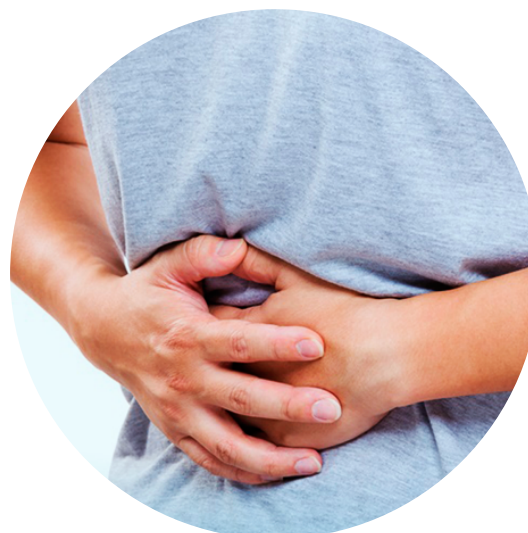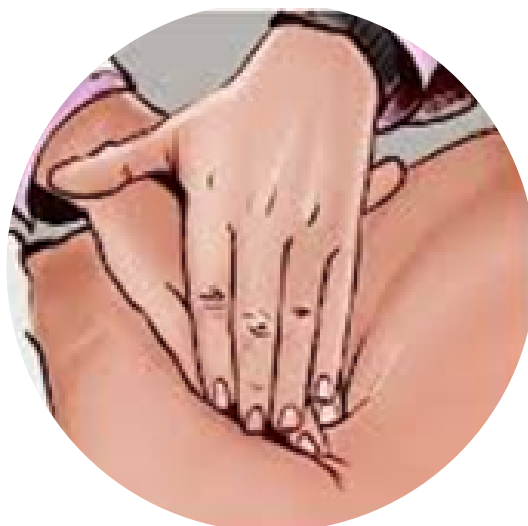Semiologia Médica

Universidade Federal Fluminense - UFF

FlashCards



Sinal de Aaron




Dor epigástrica referida à palpação do ponto de McBurney

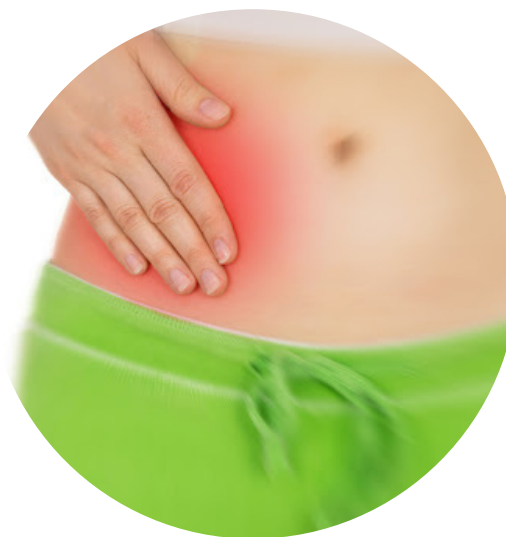Semiologia Médica

Universidade Federal Fluminense - UFF

FlashCards



Sinal de Dunphy




Dor na FID que piora com a tosse

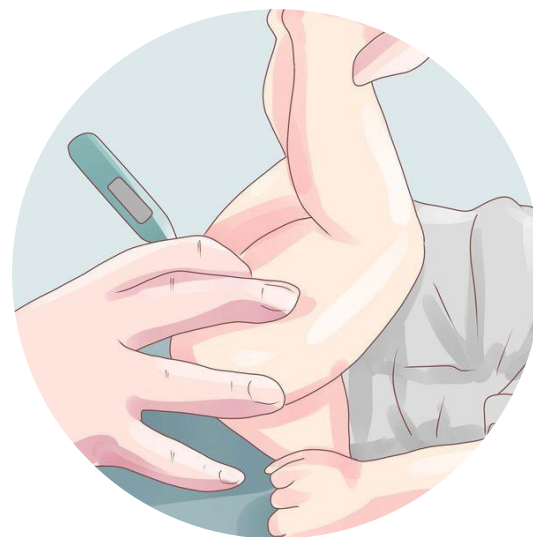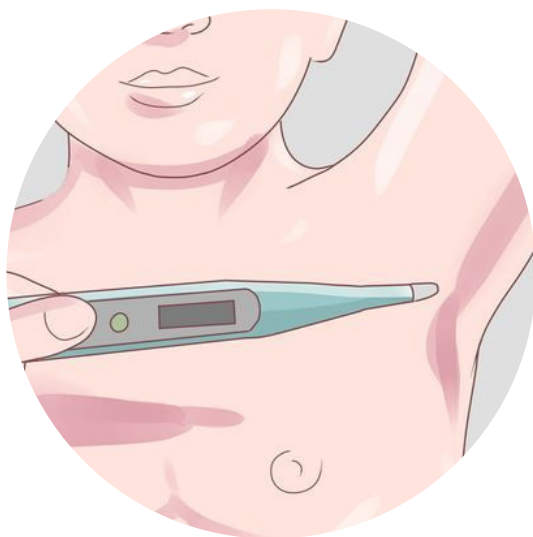
Semiologia Médica

Universidade Federal Fluminense - UFF

FlashCards



Sinal de Lenander



Dissociação da temperatura axilo-retal em mais de 1º C